

# PENATALAKSANAAN PASIEN *STROKE HEMORRHAGIC* DENGAN *CHRONIC KIDNEY DISEASE* DI INSTALASI GAWAT DARURAT: STUDI KASUS

Anggra Nitva Nikamba<sup>1\*</sup>, Syahirul Alim<sup>2</sup>, Setyawan Setyawan<sup>3</sup>

<sup>1</sup>Program Studi Ilmu Keperawatan, Fakultas Kedokteran, Kesehatan Masyarakat, dan Keperawatan  
Jl. Farmako Sekip Utara, Yogyakarta, Daerah Istimewa Yogyakarta 55281

<sup>2</sup>Departemen Keperawatan Dasar dan Emergensi Program Studi Ilmu Keperawatan Fakultas Kedokteran,  
Kesehatan Masyarakat, dan Keperawatan Universitas Gadjah Mada

Jl. Farmako Sekip Utara, Yogyakarta, Daerah Istimewa Yogyakarta 55281

<sup>3</sup>Instalasi Gawat Darurat Rumah Sakit Akademik Universitas Gadjah Mada  
Jl. Kabupaten, Kronggahan, Trihanggo, Gamping, Sleman, Yogyakarta 55291

<sup>\*</sup>E-mail: [anggranitva02@mail.ugm.ac.id](mailto:anggranitva02@mail.ugm.ac.id)

Received: 19 Februari 2026, Revised: 7 Maret 2026, Accepted: 13 Mei 2026

## ABSTRAK

**Latar belakang:** Pasien *chronic kidney disease* (CKD) berisiko tinggi mengalami *intracerebral hemorrhage* (ICH). Penggunaan antikoagulan saat hemodialisis (HD) dapat memperbesar lesi serebral. **Kasus:** Penelitian ini menggunakan pendekatan studi kasus penatalaksanaan pasien ICH dengan CKD di IGD. Wanita usia 53 tahun datang dengan GCS E<sub>2</sub>V<sub>2</sub>M<sub>5</sub>, tekanan darah 271/155 mmHg, *heart rate* 75×/menit, SpO<sub>2</sub> 98%, dan *respiration rate* 20×/menit post HD tidak tuntas karena tekanan darah tinggi. Selama di IGD pasien mengalami muntah-muntah dan kejang. Pemeriksaan penunjang menunjukkan ICH pada lobus parietalis sinistra serta nilai ureum 85,3 mg/dL dan kreatinin 5,88 mg/dL. **Manajemen:** Pasien ICH membutuhkan hemostasis *reversal*, tetapi pasien mengalami CKD on HD rutin membutuhkan antikoagulan sehingga pasien diberikan injeksi asam traneksamat 500 mg. Posisi *head up* 30° dilakukan pada pasien untuk menurunkan tekanan intrakranial tanpa memberikan manitol karena kontradiktif pada pasien CKD. Perawat melakukan monitoring berkala terhadap status hemodinamik dan neurologis pasien. **Hasil:** Perawat sudah menerapkan manajemen peningkatan TIK, pencegahan aspirasi, dan monitoring tanda-tanda vital pasien secara kontinu. Hal ini dibuktikan dengan tekanan darah pasien menurun, tidak ada tanda peningkatan TIK, tidak terjadi kejang berulang, dan aspirasi. **Kesimpulan:** Intervensi yang dilakukan berhasil mencegah perburukan pasien meskipun nilai GCS pasien cenderung menetap saat pasien masuk ke IGD. Pemantauan tanda-tanda vital yang ketat serta pemberian intervensi yang cepat dan tepat di IGD sangat penting untuk mengoptimalkan luaran pasien.

**Kata Kunci:** *chronic kidney disease* (CKD), instalasi gawat darurat (IGD), *intracerebral hemorrhage* (ICH), *nursing care*.

## *Management of A Hemorrhagic Stroke Patient with Chronic Kidney Disease in the Emergency Department: A Case Study*

### ABSTRACT

**Background:** Patients with *chronic kidney disease* (CKD) exhibit a high risk of developing *intracerebral hemorrhage* (ICH). Furthermore, the routine use of anticoagulants during hemodialysis (HD) sessions can potentially exacerbate cerebral lesion expansion. **Case:** This study employed a case study approach evaluating the emergency department (ED) management of an ICH patient with comorbid CKD. A 53-year-old female presented to the ED with a Glasgow Coma Scale (GCS) score of E<sub>2</sub>V<sub>2</sub>M<sub>5</sub>. Upon admission, her vital signs revealed a blood pressure of 271/155

mmHg, heart rate of 75 beats per minute, SpO<sub>2</sub> of 98%, and a respiratory rate of 20 breaths per minute, following an incomplete HD session due to severe hypertension. During her ED stay, the patient experienced recurrent vomiting and seizures. Diagnostic workups confirmed an ICH in the left parietal lobe, accompanied by elevated laboratory markers, including blood urea nitrogen (BUN) of 85.3 mg/dL and serum creatinine of 5.88 mg/dL. **Management:** Although ICH patients critically require hemostasis reversal, this patient's condition was complicated by underlying CKD on routine HD, which conversely requires anticoagulation; consequently, tranexamic acid 500 mg was administered intravenously. A 30° head-up position was maintained to reduce intracranial pressure (ICP) instead of administering mannitol, which is contraindicated in CKD patients. Nurses conducted continuous and rigorous monitoring of the patient's hemodynamic and neurological status. **Results:** The nursing team successfully implemented target interventions for increased ICP management, aspiration prevention, and continuous vital sign monitoring. These efforts were evidenced by a subsequent decrease in blood pressure, the absence of further signs of increased ICP, and the prevention of recurrent seizures or aspiration events. **Conclusion:** Prompt and appropriate emergency interventions successfully prevented further clinical deterioration, although the patient's GCS score remained relatively unchanged from admission. Strict vital sign monitoring combined with rapid, targeted interventions in the ED is paramount to optimizing clinical outcomes.

**Keywords:** Chronic Kidney Disease (CKD), Intracerebral Hemorrhage (ICH), Emergency Department (ED), Nursing Care

## LATAR BELAKANG

Strok merupakan salah satu penyebab utama kecacatan dan menjadi penyebab kematian kedua terbanyak di dunia setelah penyakit jantung (Kementerian Kesehatan Republik Indonesia, 2023). Berdasarkan data registrasi strok tahun 2012–2014, 67% kasus strok merupakan jenis iskemik, sedangkan 33% sisanya merupakan jenis hemoragik (Kementerian Kesehatan Republik Indonesia, 2019). Strok hemoragik memiliki tingkat insidensi tinggi di negara berpenghasilan menengah ke bawah dan orang Asia yang dikaitkan dengan morbiditas yang parah serta mortalitas yang tinggi sehingga memiliki prognosis yang buruk (Unnithan, Das, dan Mehta, 2023).

Strok hemoragik dibagi menjadi dua, yakni *intracerebral hemorrhage* (ICH) dan *subarachnoid hemorrhage* (SAH) (Unnithan *et al.*, 2023). ICH primer atau spontan yang dapat terjadi dengan atau tanpa malformasi vaskuler atau masalah koagulasi mencakup lebih dari 85% dari keseluruhan kasus strok hemoragik (Rajashekar dan Liang, 2023; Quiñones-Ossa *et al.*, 2020). ICH atau perdarahan intrakranial adalah cedera pada otak yang disebabkan oleh

ekstravasasi darah akut ke parenkim otak dari pembuluh darah otak yang pecah tanpa adanya trauma (Greenberg *et al.*, 2022; de Oliveira Manoel, 2020). ICH menyebabkan peningkatan massa parenkim otak secara tiba-tiba yang menyebabkan kompresi dan kerusakan jaringan saraf di sekitarnya sehingga mengakibatkan defisit neurologis fokal (Rajashekar dan Liang, 2023).

Perdarahan intrakranial ini kerap terjadi pada pasien dengan *chronic kidney disease* (CKD). Pasien dengan CKD memiliki risiko lebih tinggi mengalami ICH atau perdarahan yang disebabkan oleh koagulopati sistemik yang nampak pada ginjal (Vanent *et al.*, 2022; Stern-Nezer, 2021). Ginjal memiliki peran utama dalam mengatur tekanan darah dan keseimbangan cairan tubuh melalui mekanisme neurohormonal dan natriuresis tekanan. Namun, pada individu dengan CKD, fungsi ini terganggu karena ginjal yang rusak tidak mampu mengeluarkan natrium secara optimal. Akibatnya, retensi natrium di ginjal, ditambah dengan peningkatan aktivitas sistem saraf simpatik, dapat memperparah hipertensi yang sudah ada sehingga meningkatkan risiko terjadinya ICH (Vanent *et al.*, 2022).

CKD atau gagal ginjal kronis adalah kerusakan struktur dan/atau fungsi ginjal yang ditandai dengan adanya kerusakan ginjal atau laju filtrasi glomerulus (eGFR) yang diperkirakan kurang dari 60 mL/menit/1,73 m<sup>2</sup> yang berlangsung lebih dari tiga bulan (Kementerian Kesehatan Republik Indonesia, 2022a; Vaidya dan Aeddula, 2024). Penyebab CKD terbanyak di Indonesia ialah penyakit diabetes melitus dan hipertensi yang tidak terkontrol (Kementerian Kesehatan Republik Indonesia, 2022a). Hilangnya fungsi ginjal secara progresif pada akhirnya mengakibatkan perlunya terapi penggantian ginjal seperti dialisis atau transplantasi (Vaidya dan Aeddula, 2024). Prosedur hemodialisis (HD) dengan penggunaan antikoagulan secara teratur dapat meningkatkan risiko perdarahan dan peningkatan risiko stroke hemoragik (Stern-Nezer, 2021; Nayak-Rao dan Shenoy, 2017). Penelitian sebelumnya menunjukkan bahwa 30 menit setelah HD selesai, 39% dari populasi mengalami stroke iskemik dan 35% di antaranya mengalami stroke hemoragik yang menunjukkan bahwa pengobatan itu sendiri mungkin berkontribusi terhadap risiko stroke (Nayak-Rao dan Shenoy, 2017).

Berdasarkan *guideline* dari American Heart Association/American Stroke Association (AHA/ASA) pada tahun 2022 (Greenberg *et al.*, 2022), pemberian antikoagulan pada pasien ICH spontan harus segera dihentikan dan pembalikan efek antikoagulan harus dilakukan secepatnya setelah diagnosis tegak. Hal ini bertujuan untuk meningkatkan peluang keselamatan pasien. Selain itu, pasien dengan CKD harus menjalani HD dengan menggunakan antikoagulan yang tujuannya untuk mempertahankan sirkuit dialisis. Akan tetapi, penggunaan antikoagulan tersebut dapat meningkatkan pembesaran lesi serebral (Yu-Huan, Guang-Yan, dan Yue-Fei, 2023). Pada kasus pasien SH dengan CKD, terdapat beberapa indikasi dan kontraindikasi dalam tata

laksananya. Perawat sebagai pemberi asuhan keperawatan diharapkan dapat berpikir kritis dalam memberikan asuhan keperawatan untuk mencegah kondisi yang dapat memperburuk keadaan pasien. Studi kasus ini membahas tata laksana pada pasien SH dengan CKD.

## PRESENTASI KASUS

### Informasi Pasien

Pasien usia 53 tahun (Ny. SR) datang ke IGD RS X dengan keluhan lemas dan pusing dengan GCS E2V2M5. Sebelum datang ke IGD RS X, pasien melakukan HD rutin di RS lain, tetapi tidak tuntas karena tekanan darah tinggi. Dari hasil *primary survey* oleh perawat, didapatkan *airway* terdapat potensi jalan napas tidak paten karena pasien muntah-muntah sehingga berisiko aspirasi. Pada *breathing* didapatkan pernapasan spontan 20×/menit SpO<sub>2</sub> 98%, tetapi terdapat suara ronki dan *rales* pada paru. Tekanan darah pasien 271/155 mmHg, *heart rate* 75×/menit, MAP 175,63, CRT < 2 detik, dan akral hangat. Pada *disability* dan *exposure* didapatkan kaku ekstremitas kanan, tidak ada edema pada ekstremitas, dan terpasang AV *shunt* di tangan kiri. Pasien langsung dimasukkan ke dalam daftar pasien triase merah dengan *emergency severity index* (ESI) 2.

Pada *secondary survey* yang dilakukan oleh perawat menggunakan akronim AMPLE, didapatkan informasi pasien tidak memiliki riwayat alergi dengan obat-obatan yang rutin dikonsumsi adalah amlodipin, furosemid, kandesartan, dan rutin HD dengan heparin. Pasien memiliki riwayat ICH *cerebellum* dan telah dilakukan kraniektomi evakuasi. *Last oral intake* pasien pada pagi hari sebelum melakukan HD dengan nasi telur dan air gula dengan *event lead to injury* ialah tekanan darah tinggi saat menjalani HD sehingga HD tidak tuntas.

## Temuan Klinis

Terdapat beberapa manifestasi klinis yang dialami pasien pada kasus dan sesuai dengan literatur, di antaranya pasien mengalami muntah-muntah, mengalami kejang selama  $\pm$  90 detik saat akan dilakukan MSCT kepala, pasien tidak dapat berkomunikasi, pasien mengalami kelemahan ekstremitas dekstra, keluarga pasien mengatakan jika di rumah pasien mengeluhkan sakit kepala, adanya peningkatan tekanan darah, dan pasien mengalami penurunan tingkat kesadaran.

## Pemeriksaan Diagnostik

Pasien dilakukan pemeriksaan diagnostik di hari pertama perawatan, yakni pada tanggal 9 Desember 2024. Pemeriksaan penunjang laboratorium Ny.SR menunjukkan hasil leukosit  $6,9 \times 10^3/\mu\text{L}$ , eritrosit  $3,1 \times 10^6/\mu\text{L}$ , hemoglobin 9,2 g/dL, hematokrit 26,9%, MCV 87,6 fL, MCH 30 Pg, MCHC 34,2 g/dL, trombosit  $143 \times 10^3/\mu\text{L}$ , neutrofil 82%, limfosit 11%, monosit 6,3%, eosinofil 0,6%, basofil 0,1%, neutrofil absolut  $5,69 \times 10^3/\mu\text{L}$ , limfosit absolut  $0,76 \times 10^3/\mu\text{L}$ , monosit absolut  $0,44 \times 10^3/\mu\text{L}$ , eosinofil absolut  $0,04 \times 10^3/\mu\text{L}$ , basofil absolut  $0,01 \times 10^3/\mu\text{L}$ , NLR 7,49, RDW (CV) 15,7%, NRBC 0,0%, Na 132 mmol/L, K 3,6 mmol/L, Cl 91 mmol/L, ureum 85,3 mg/dL, kreatinin 5,88 mg/dL, glukosa sewaktu 170 mg/dL, SpO<sub>2</sub> 97%, pH 7,33, PCO<sub>2</sub> 38,2 mmHg, PO<sub>2</sub> 92 mmHg, cHCO<sub>3</sub> 20 mmol/L, BE -4,5 mmol/L, APTT kontrol 31,1 detik, APTT pasien 25,5 detik, PPT kontrol 14,2 detik, PPT pasien 12,9 detik, dan INR 0,9.

Pada pasien juga dilakukan pemeriksaan rontgen toraks dengan kesan pneumonia bilateral, edema pulmonum, dan *cardiomegaly* curiga LVH LAH. Pemeriksaan MSCT 3D *head* memberikan kesan *intracerebral hemorrhage* lobus parietalis sinistra, menyempitkan *ventrikel lateralis cornu posterior sinistra*, tidak menyebabkan *midline shifting*, volume terukur 23,7 cc.

## Intervensi Terapeutik

Pasien dipasang *bedside* monitor untuk memantau status hemodinamik pasien. Selama di ruang resusitasi IGD, pasien langsung diberikan cairan infus *normal saline* 0,9% dan injeksi *nicardipine* 1 mcg secara kontinu pada pukul 15:55 WIB. Target tekanan darah sistolik pasien ialah 180, pada pukul 16:00 WIB tekanan darah diastolik pasien belum mencapai target sehingga dosis *nicardipine* dinaikkan menjadi 2 mcg. Elevasi kepala tempat tidur 30° juga diterapkan pada pasien untuk mengurangi tekanan intrakranial. Manitolisasi tidak diberikan dikarenakan kreatinin pasien tinggi yakni 5,88 mg/dL.

Selama di IGD pasien mengalami muntah-muntah, pada pukul 16:20 WIB pasien diberikan intervensi pemasangan NGT untuk mencegah terjadinya aspirasi. Setelah dipasang NGT, pukul 16:30 WIB pasien diantar untuk dilakukan pemeriksaan rontgen toraks dan CT *scan*. Saat akan dilakukan CT *scan*, pasien mengalami kejang selama  $\pm$  90 detik. Keluarga mengatakan tidak ada riwayat kejang sebelumnya sehingga kejadian ini merupakan kejang pertama pasien. Pada saat terjadi kejang, pasien tidak diberi tata laksana injeksi antikonvulsan dan langsung kembali ke IGD. Saat kembali di IGD pada pukul 16:50 WIB, pasien langsung diberi oksigen nasal kanul 3 liter per menit (lpm) sebagai upaya mencegah hipoksia pascakejang meskipun saturasi oksigen pasien cenderung stabil di angka 97–98% tanpa oksigen saat sebelum kejang. Kondisi umum pasien cenderung sama saat sebelum dan sesudah kejang.

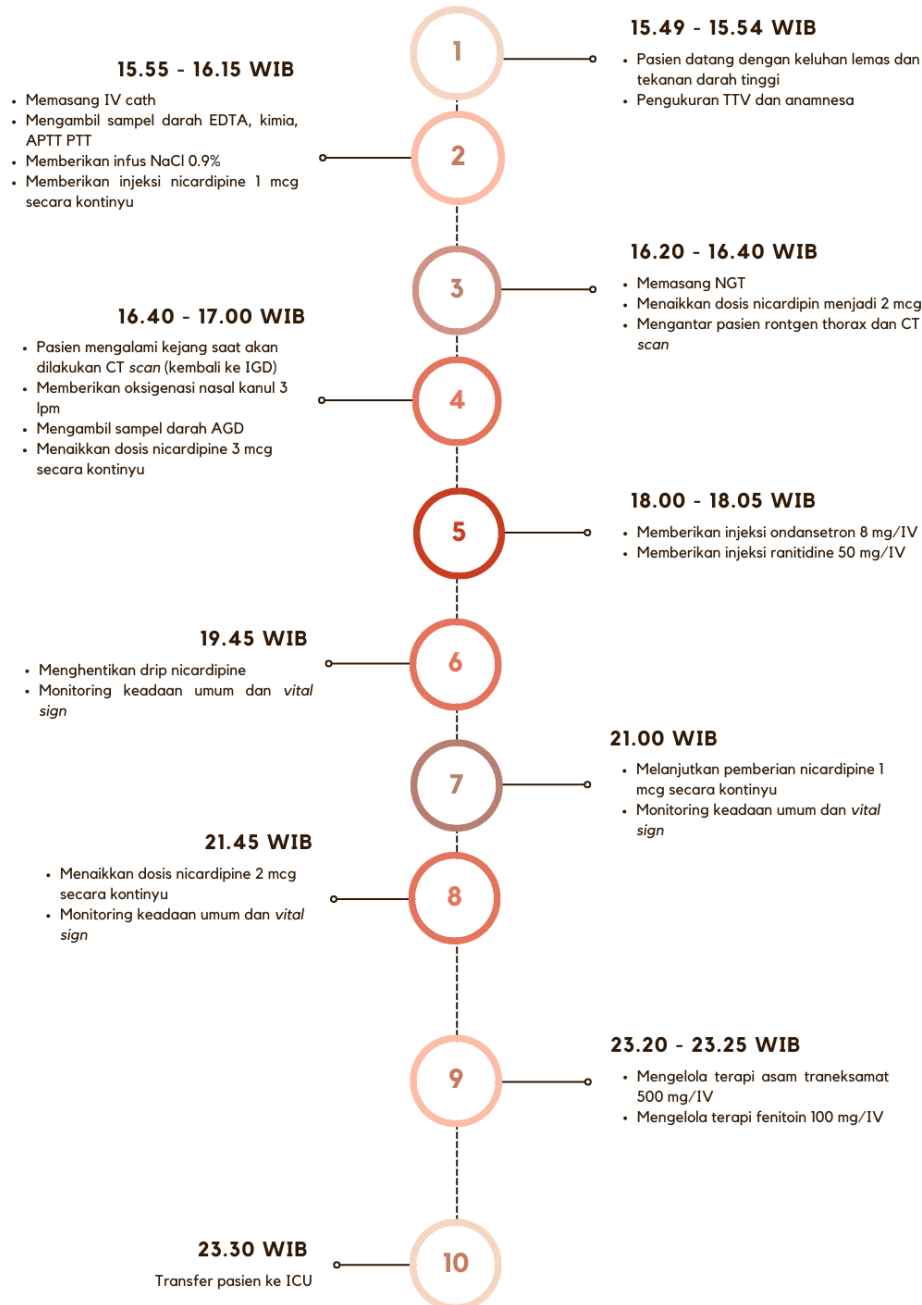
Pada pukul 16:45 WIB, tekanan darah sistolik pasien masih di angka 200-an, dosis *nicardipine* pasien dinaikkan hingga 3 mcg dan pasien masih muntah-muntah, pemberian ondansetron 8 mg/IV dan ranitidin 50 mg/IV dilakukan pada 18:00 WIB. Setelah sekitar 60 menit pemberian terapi antiemetik, pasien

sudah tidak muntah.

Pada pukul 19:45 WIB, tekanan darah sistolik pasien menurun drastis menjadi 100-an Sehingga *drip nicardipine* dihentikan dengan melakukan monitoring keadaan umum dan tanda vital pasien. Selama pukul 19:45–20:45

WIB, tekanan darah pasien meningkat kembali di angka 180-an. Akhirnya, pada pukul 21:00–21:45 WIB pemberian *nicardipine* dilanjutkan dengan dosis 1–2 mcg secara kontinu.

Pada pukul 23:20–23:25 WIB sebelum pasien diantar ke ICU, pasien diberikan injeksi



Gambar 1. Rangkuman intervensi tata laksana

Tabel 1. Penatalaksanaan ICH pada kasus

| Tata Laksana                         | Literatur   | Kasus   |
|--------------------------------------|---|---|
| Airway                               | <i>Rapid sequence intubation</i> harus dilakukan pada pasien ICH dengan koma dengan tujuan normoventilasi (Singh, Williamson, dan Erklauer, 2022).  | Intubasi tidak dilakukan karena kesadaran umum pasien somnolen dengan GCS pasien E <sub>2</sub> V <sub>2</sub> M <sub>5</sub> , tidak gelisah, dan tidak ada penurunan saturasi.  |
| Breathing                            | Pemberian suplemen oksigen untuk mempertahankan SpO <sub>2</sub> > 94% untuk menghindari kejadian hipoksia (Kementerian Kesehatan Republik Indonesia, 2019).  | Monitoring terhadap <i>breathing</i> harus dilakukan pada pasien di antaranya pemantauan saturasi pasien dengan SpO <sub>2</sub> 98–100%, pemberian oksigen dengan nasal kanul 3 lpm, dan pengecekan AGD.   |
| Circulation                          | Memberikan resusitasi cairan kristaloid atau koloid intravena dan melakukan optimalisasi serta pemantauan tekanan darah Kementerian Kesehatan Republik Indonesia, 2019).  | Monitoring tekanan darah pasien secara berkala dan memberikan resusitasi cairan NaCl 0,9%.  |
| CT scan                              | CT scan perlu dilakukan untuk menentukan apakah stroke disebabkan oleh perdarahan atau iskemia (Singh, Williamson, dan Erklauer, 2022).   | Pasien dilakukan pemeriksaan MSCT 3D <i>head</i> dengan hasil <i>intracerebral hemorrhage</i> lobus parietalis sinistra, menyempitkan <i>ventrikel lateralis cornu posterior sinistra</i> , tidak menyebabkan <i>midline shifting</i> , volume terukur 23,7 cc. |
| Riwayat medis dan pengobatan         | Penting untuk mengetahui riwayat medis dan daftar obat-obatan yang dikonsumsi pasien terutama pada pasien yang mengonsumsi obat antiplatelet, antikoagulan, dan antihipertensi (Singh, Williamson, dan Erklauer, 2022). | Pasien pernah mengalami ICH <i>cerebellum</i> dan telah dilakukan kraniektomi evakuasi. Pasien juga menjalani HD rutin di rumah sakit lain setiap hari Senin dan Kamis. Pasien mengonsumsi obat-obatan berupa amlodipin, furosemid, dan kandesartan.            |
| Manajemen tekanan darah              | Target tekanan darah sistolik antara 140–180 mmHg dengan pemberian <i>beta blocker/calcium channel blocker</i> yang dapat dititrasi untuk mencapai target (Singh, Williamson, dan Erklauer, 2022).                      | Tekanan darah pasien 271/155 mmHg segera dilakukan pemantauan tekanan darah dan diberikan <i>nicardipine</i> 10 mg/10 mL titrasi dengan target tekanan darah sistol adalah 180 mmHg.  |
| Manajemen gula darah                 | Kadar glukosa darah harus diukur dan dipantau secara ketat untuk menghindari hiperglikemia dan hipoglikemi (Cao <i>et al.</i> , 2020).  | Pasien dilakukan pengecekan GDS dan didapatkan hasil GDS 170 mg/dL.   |
| Manajemen temperatur                 | Setiap pasien stroke yang disertai febris harus diobati dengan antipiretik dan diatasi penyebabnya. Berikan asetaminofen 500–650 mg bila suhu lebih dari 38 °C (Kementerian Kesehatan Republik Indonesia, 2019).        | Pasien tidak diberikan tata laksana farmakologi untuk hipertermia karena suhu pasien saat datang di IGD 36,1 °C.  |
| Manajemen hemostasis dan koagulopati | Pasien dengan masalah koagulopati perhatikan adanya penggunaan antikoagulan, antiplatelet, gangguan liver, dan <i>disseminated intravascular coagulation</i> (DIC). Berikan protamin                                    | Pasien merupakan pasien CKD <i>on</i> HD rutin dengan heparin. Pasien tidak diberikan protamin sulfat, tetapi diberikan injeksi asam traneksamat 500 mg.  |

| Tata Laksana                               | Literatur  | Kasus  |
|--|--|--|
|  | sulfat apabila pasien menerima heparin (Singh, Williamson, dan Erklauer, 2022; Greenberg <i>et al.</i> , 2022).  |  |
| Manajemen peningkatan tekanan intrakranial | Pemantauan pada pasien dengan GCS < 8, hematoma besar dengan efek massa yang menunjukkan peningkatan ICP, atau hidrosefalus. Elevasi kepala tempat tidur minimal 30°, pemberian infus manitol untuk mengurangi tekanan intrakranial, pemasangan EVD bila tingkat kesadaran pasien menurun (Singh, Williamson, dan Erklauer, 2022; Cao <i>et al.</i> , 2020). | Intervensi berupa <i>head elevation</i> 30° diberikan pada pasien dan injeksi ondansentron 8 mg. Pasien tidak diberikan infus manitol karena kreatinin pasien tinggi, yaitu 5,88 mg/dL. Tidak dilakukan pemasangan EVD karena pasien tidak mengalami hidrosefalus dan perdarahan intraventrikular. |
| Intervensi pembedahan                      | Pertimbangkan operasi untuk ICH pada lobus otak yang disertai efek massa pada pasien (Singh, Williamson, dan Erklauer, 2022).  | Observasi pasien secara ketat karena pasien memiliki riwayat HD dengan pengencer. Jika di hari selanjutnya pasien tidak membaik, direncanakan operasi kraniektomi evakuasi ICH.  |
| Transfer                                   | Pertimbangkan pemindahan pasien ke <i>neurosurgical critical care unit</i> (NCCU). Apabila NCCU tidak tersedia, lakukan pemindahan pasien ke ICU <i>general</i> (Singh, Williamson, & Erklauer, 2022).   | Pasien dipindah ke ICU saat kondisi sudah stabil.  |

asam traneksamat 500 mg/IV untuk mengatasi perdarahan dan pemberian Fenitoin 100 mg/IV untuk profilaksis kejang. Pasien diantar ke ICU pada pukul 23:20 WIB dengan GCS yang sama saat pasien datang yakni E2V2M5 dengan tekanan darah 183/90 mmHg on *nicardipine* 2 mcg. *Timeline* intervensi pasien dapat dilihat pada gambar 1 dengan penjelasan tata laksana berdasarkan *guideline* dapat dilihat pada Tabel 1.

### Follow Up dan Outcomes

Selama berada di ICU, pasien tidak dilakukan operasi kraniotomi evakuasi ICH dan mengalami banyak komplikasi hingga akhirnya meninggal dunia pada 13 Januari 2025.

### DISKUSI

Studi kasus ini menyoroti paradoks terapeutik pasien ICH dengan CKD *stage V* on HD rutin. ICH atau perdarahan intrakranial adalah cedera pada otak yang disebabkan oleh

ekstravasasi darah akut ke parenkim otak dari pembuluh darah otak yang pecah tanpa adanya trauma (Greenberg *et al.*, 2022; de Oliveira Manoel, 2020). Pasien dengan CKD memiliki risiko lebih tinggi mengalami ICH atau perdarahan yang disebabkan oleh koagulopati sistemik (Vanent *et al.*, 2022; Stern-Nezer, 2021). Pasien dengan CKD harus menjalani HD dengan menggunakan antikoagulan untuk mempertahankan sirkuit dialisis. Akan tetapi, penggunaan antikoagulan tersebut dapat meningkatkan pembesaran lesi serebral (Yu-Huan, Guang-Yan, dan Yue-Fei, 2023).

Panduan tata laksana dan asuhan keperawatan berperan sebagai pedoman terstruktur dalam memberikan pelayanan yang berfokus pada kebutuhan klien. Terdapat beberapa panduan untuk tata laksana untuk tata laksana pasien SH di antaranya adalah Emergency Neurological Life Support (ENLS) (Singh, Williamson, dan Erklauer, 2022), American Heart Association/American Stroke

Association (Greenberg *et al.*, 2022), dan PNPk Tata Laksana Stroke Kemenkes RI (Kementerian Kesehatan Republik Indonesia, 2019). Diagnosis keperawatan utama yang muncul pada kasus ini berdasarkan 3S (PPNI, 2016; PPNI, 2018a; PPNI, 2018b) ialah risiko perfusi serebral tidak efektif berhubungan dengan hipertensi dan cedera otak yang ditandai dengan tekanan darah 271/155 mmHg dan ICH lobus parietalis sinistra dengan diagnosis keperawatan sekunder merupakan risiko aspirasi berhubungan dengan penurunan kesadaran dan disfagia ditandai dengan ICH dan vomitus.

Pada pasien (Ny. SR) dengan tekanan darah 271/155 mmHg diberikan *nicardipine* 10 mg titrasi sebagai tindakan kolaborasi untuk manajemen tekanan darah. Hal ini sesuai dengan PNPk Tata Laksana Stroke (Kementerian Kesehatan Republik Indonesia, 2019) yang menyebutkan bahwa pada pasien dengan strok perdarahan intraserebral, pemberian obat antihipertensi intravena secara terus-menerus dengan pemantauan tekanan darah rutin dapat menurunkan tekanan darah sistolik (TDS) > 220 mmHg atau MAP > 150 mmHg. Pada terapi ini, pasien memiliki target untuk menurunkan TDS pada angka 180 mmHg. Efek samping berupa hipotensi (Kementerian Kesehatan Republik Indonesia, 2019) terjadi pada kasus ini sehingga di pertengahan terapi, dosis *nicardipine* diturunkan. Intervensi mandiri keperawatan yang dilakukan dalam hal ini ialah melakukan pemantauan ketat terhadap status hemodinamik dan neurologis pasien.

Manifestasi klinis yang ada pada pasien mengarah pada strok hemoragik. CT scan tanpa kontras merupakan pemeriksaan penunjang yang dianjurkan segera dilakukan pada setiap pasien strok di ruang gawat darurat (Kementerian Kesehatan Republik Indonesia, 2019). Pada pasien ini dilakukan MSCT 3D head dan didapatkan hasil *intracerebral*

*hemorrhage lobus parietalis sinistra*, menyempitkan *ventrikel lateralis cornu posterior sinistra*, tidak menyebabkan *midline shifting*, volume terukur 23,7 cc. Hasil tersebut mengindikasikan adanya peningkatan TIK. Tindakan konservatif untuk menurunkan TIK antara lain dengan meninggikan kepala pasien pada sudut 30°, pemberian analgesik yang tepat, pemberian obat pencahar untuk menghindari muntah, hiperventilasi, sedasi, dan diuretik osmotik seperti manitol atau salin hipertonik dapat diberikan dengan cepat (Rajashekar dan Liang, 2023).

Berdasarkan PNPk Tata Laksana Stroke (Kementerian Kesehatan Republik Indonesia, 2019), pasien yang secara klinis menunjukkan adanya peningkatan tekanan intrakranial dapat diberi terapi manitol. Efektivitas manitol dalam mengurangi tekanan intrakranial bergantung pada dosis. Dosis tinggi yang diberikan melalui injeksi bolus cepat menghasilkan pengurangan tekanan intrakranial yang berkelanjutan. Namun, penggunaan manitol juga dikaitkan dengan beberapa risiko yang dapat mengganggu pengobatan, termasuk cedera ginjal akut (AKI), ketidakseimbangan elektrolit, kelebihan volume, dan edema *rebound* (Lin *et al.*, 2015). Pada kasus ini, pasien memiliki tingkat kreatinin yang tinggi yaitu 5,88 mg/dL. Kadar kreatinin yang tinggi menandakan fungsi ginjal yang menurun (Rachmad dan Setyawati, 2023) sehingga pemberian manitol merupakan terapi kontraindikasi. Pada kasus ini, pasien sudah mengalami CKD *stage V on HD* rutin yang mana akan memperburuk fungsi ginjal apabila pasien mendapat terapi manitol. Maka dari itu, *head elevation* 30° diberikan sebagai intervensi yang bisa dilakukan perawat untuk mengatasi masalah peningkatan TIK pada pasien dengan ICH. Posisi *head elevation* atau *head up* 30° merupakan posisi menaikkan kepala dari tempat tidur dengan sudut sekitar 30° dan posisi badan sejajar dengan kaki (Wahidin, 2020). Meninggikan posisi kepala (20°–30°) dapat

membantu mengontrol tekanan intrakranial dengan meningkatkan aliran keluar vena melalui berbagai jaringan dan memfasilitasi perpindahan cairan serebrospinal dalam sistem kraniospinal (Sattur *et al.*, 2023).

Manajemen koagulopati bertujuan untuk mencegah komplikasi dari perdarahan. Akan tetapi, pada kasus ini, pasien menerima heparin rutin pada saat hemodialisis dan pasien *post*-HD yang tidak tuntas karena tekanan darah tinggi ketika masuk IGD. Pemberian antikoagulan pada pasien HD berfungsi mencegah pembentukan gumpalan darah pada aliran darah dan mencegah kerusakan organ dalam. Akan tetapi, antikoagulan ini juga dapat meningkatkan risiko perdarahan pada beberapa pasien (Eikelboom *et al.*, 2021). Pasien dengan ICH yang menerima terapi antikoagulan memiliki peningkatan risiko *hematoma expansion* (HE) atau perluasan hematoma, penurunan yang cepat, dan prognosis yang buruk sehingga penatalaksanaan penghentian terapi antikoagulan diperlukan segera dengan tetap menjalankan protokol yang sesuai (Greenberg *et al.*, 2022). Jika ICH spontan terjadi pada pasien yang menerima heparin intravena, protamin sulfat dapat diberikan secara intravena dengan dosis 10–50 mg dalam waktu 1–3 menit dengan pengawasan ketat untuk melihat tanda-tanda hipersensitif (Kementerian Kesehatan Republik Indonesia, 2019; Greenberg *et al.*, 2022).

Sebelum dilakukan koreksi koagulopati, penting untuk melakukan pemeriksaan *prothrombin time* (PT), *activated partial thrombin time* (APTT), *international normalized ratio* (INR), dan trombosit (Setiawan, 2021). Pasien pada kasus ini memiliki nilai APTT 25,5 detik, PPT 12,9 detik, INR 0,9, dan trombosit 143  $10^3/uL$ . Nilai tersebut mengindikasikan tidak diperlukannya injeksi protamin dikarenakan nilai APTT, PTT, dan INR pasien tidak dalam nilai kritis. Meskipun nilai trombosit pasien

menurun pada angka 143  $10^3/uL$ , pasien mendapat terapi asam traneksamat 500 mg untuk mengatasi perdarahan. Pada populasi umum dengan ICH spontan, asam traneksamat dapat mengurangi risiko perluasan hematoma pada pemeriksaan pencitraan selanjutnya (Guo *et al.*, 2021). Akan tetapi, pada pasien dengan gangguan ginjal, dosis asam traneksamat harus disesuaikan untuk menghindari komplikasi neurotoksik. Namun, tidak ada rekomendasi yang diterima secara umum mengenai penyesuaian dosis pada pasien dialisis (Eguchi, 2019). Maka dari itu, penting bagi perawat untuk melakukan pemantauan ketat terhadap kondisi pasien, mengingat tindakan ini merupakan tindakan kolaborasi antara perawat dan dokter.

ICH pada pasien dapat menyebabkan komplikasi lainnya seperti kejang. Serangan kejang pada kasus ICH spontan relatif umum terjadi (2,8% hingga 28%) dan sebagian besar serangan ini terjadi dalam 24 jam pertama setelah perdarahan (Greenberg *et al.*, 2022). Pada kasus ini, keluarga pasien mengatakan pasien tidak pernah mengalami kejang sebelumnya sehingga kejang yang dialami pasien saat di IGD merupakan kejang yang pertama kalinya. Saat terjadi kejang, pasien tidak langsung diberi injeksi antikonvulsan. Akan tetapi, beberapa jam setelah kejang, dokter memberikan advis berupa pemberian terapi fenitoin 100 mg/IV sebagai profilaksis kejang.

Pada pasien dengan ICH spontan dan kejang klinis, obat antikejang direkomendasikan untuk meningkatkan hasil fungsional dan mencegah cedera otak akibat kejang berulang yang berkepanjangan (Greenberg *et al.*, 2022). Akan tetapi, *evidence* dari tindakan tersebut masih perlu diteliti karena tidak ada uji klinis acak prospektif yang besar untuk menunjukkan kemanjuran penanganan kejang dalam konteks ICH (Greenberg *et al.*, 2022). Penelitian

sebelumnya mengungkapkan bahwa profilaksis kejang pada pasien dengan ICH tidak dikaitkan dengan pencegahan kejang dini atau jangka panjang. Bahkan, obat antikejang profilaksis seperti fenitoin dikaitkan dengan hasil yang lebih buruk pada pasien dengan ICH. Meskipun ada kecenderungan hasil yang lebih baik pada populasi dengan proporsi yang lebih tinggi pada pasien yang mengonsumsi levetirasetam, sejauh ini masih terdapat gap terkait hubungan antara kejang dan hasil serta dampak obat antikejang pada pasien ICH (Greenberg *et al.*, 2022). Pengobatan antikejang profilaksis masih belum jelas manfaatnya (Greenberg *et al.*, 2022; Cao *et al.*, 2020).

Pendekatan optimal dan paling masuk akal untuk memantau pasien dengan ICH yang mengalami kejang adalah dengan pemantauan elektroensefalografik (EEG) secara kontinu setidaknya selama 24 jam (Greenberg *et al.*, 2022). Meskipun pada kasus ini pasien tidak dilakukan monitoring EEG secara kontinu, perawat memiliki peranan yang penting dalam hal monitoring kejang dengan mencatat karakteristik dan durasi lamanya kejang apabila terjadi kejang berulang.

*Nursing care* atau asuhan keperawatan dalam tata laksana pasien ICH dengan CKD juga memegang peran yang sangat penting. Asuhan keperawatan yang diberikan pada pasien ICH dengan CKD bersifat kompleks dan multifaset seperti berkontribusi dalam manajemen tekanan darah dengan pemantauan ketat, memastikan kepatenan jalan napas, menjaga keseimbangan cairan pasien, memantau peningkatan TIK, dan lain-lain (Greenberg *et al.*, 2022). Berdasarkan panduan dari AHA/ASA, sangat penting bagi perawat IGD untuk memantau dan menilai tingkat kesadaran dan status neurologis pasien dengan GCS secara berkala (Greenberg *et al.*, 2022). Sebuah penelitian mengungkapkan bahwa pemeriksaan keperawatan secara berkala berhasil mendeteksi hingga 54% kasus

penurunan status neurologis yang memerlukan intervensi dibandingkan dengan 46% kasus yang teridentifikasi melalui perubahan pada *neuroimaging* (Maas *et al.*, 2013). Selain tindakan kolaborasi dengan tenaga kesehatan lain, perawat juga perlu melakukan edukasi kepada keluarga pasien terkait dengan perkembangan penyakit, prosedur yang dijalani oleh pasien, dan peran keluarga dalam perawatan pasien. Pendidikan mengenai peran keluarga berpengaruh besar dalam meningkatkan pemahaman mereka terhadap perawatan (Musrah *et al.*, 2024).

## SIMPULAN

Penatalaksanaan pasien ICH dengan CKD pada kasus ini sudah dilakukan intervensi sesuai dengan algoritma pada manajemen ICH meskipun terdapat beberapa kontraindikasi di dalamnya. Maka dari itu, perawat memiliki peran mandiri yang penting dalam penatalaksanaan pasien ICH dengan CKD yang mengalami penurunan kesadaran. Intervensi yang diberikan dapat berupa tindakan mandiri berupa *head elevation* 30°, pemantauan status hemodinamik pasien, pemantauan adanya perdarahan lanjut, pemantauan adanya peningkatan TIK seperti kejang berulang, dan kolaborasi dengan tenaga kesehatan lainnya.

Selain berkolaborasi dengan tenaga kesehatan lain dalam tata laksana pasien ICH dengan CKD, perawat juga perlu memberikan dukungan dan edukasi kepada keluarga pasien terkait dengan perkembangan penyakit dan intervensi yang diberikan kepada pasien. Perawat juga dapat memberikan edukasi terkait hal-hal yang tidak boleh dilakukan oleh pasien dengan ICH dan bagaimana proses perawatan pasien selanjutnya, seperti pasien akan dipindah ke ruang intensif dan akan melalui rangkaian perawatan rehabilitasi. Agar penanganan pasien ICH dengan CKD dapat diberikan secara optimal, penting bagi tenaga

kesehatan di IGD untuk memahami secara mendalam terkait dengan penatalaksanaan untuk mencapai tujuan bersama.

### PERSPEKTIF PASIEN

Selama dilakukan tata laksana di IGD, pasien tidak bisa berkomunikasi. Akan tetapi, suami pasien mengatakan bahwa selama di IGD, muntah-muntah pasien sudah lebih terkontrol dan tekanan darah sudah menurun.

### INFORMED CONSENT

Studi kasus ini telah memperoleh persetujuan tertulis dari pasien melalui penandatanganan *informed consent* setelah diberikan penjelasan mengenai tujuan penelitian.

### DAFTAR PUSTAKA

- Cao, Y., Yu, S., Zhang, Q., Li, H., Huang, Y., & Zhang, S. (2020). Chinese Stroke Association guidelines for clinical management of cerebrovascular disorders: Executive summary and 2019 update of clinical management of intracerebral haemorrhage. *Stroke and Vascular Neurology*, 5(4), 396–402. <https://doi.org/10.1136/svn-2020-000433>
- de Oliveira Manoel, A.L. (2020). Surgery for spontaneous intracerebral hemorrhage. *Critical Care*, 24(1), 1–8. <https://doi.org/10.1186/s13054-020-2749-2>
- Eguchi, E. (2019). Oral tranexamic acid combined with low molecular weight heparin only during dialysis sessions successfully controlled chronic disseminated intravascular coagulation associated with aortic aneurysm and aortic dissection in a dialysis patient: A case report with literature review. *Renal Replacement Therapy*, 5(1), 22. <https://doi.org/10.1186/s41100-019-0229-4>
- Eikelboom, J., Floege, J., Thadhani, R., Vinuesa, S.G., Winkelmayr, W.C., & Chertow, G.M. (2021). Anticoagulation in patients with kidney failure on dialysis: Factor XI as a therapeutic target. *Kidney International*, 100(6), 1199–1207. <https://doi.org/10.1016/j.kint.2021.08.028>
- Greenberg, S.M., Ziai, W.C., Cordonnier, C., Dowlatshahi, D., Francis, B., Goldstein, J.N., ... & Selim, M.H. (2022). 2022 guideline for the management of patients with spontaneous intracerebral hemorrhage: A guideline from the American Heart Association/American Stroke Association. *Stroke*, 53(7), e1–e10. <https://doi.org/10.1161/STR.0000000000000407>
- Guo, Y., Guo, X.M., Li, R.L., Wang, X., Yang, J., & Huang, Y. (2021). Tranexamic acid for acute spontaneous intracerebral hemorrhage: A meta-analysis of randomized controlled trials. *Frontiers in Neurology*, 12, 761185. <https://doi.org/10.3389/fneur.2021.761185>
- Kementerian Kesehatan Republik Indonesia. (2019). Keputusan Menteri Kesehatan Republik Indonesia Nomor HK.01.07/MENKES/394/2019 tentang Pedoman Nasional Pelayanan Kedokteran Tata Laksana Stroke. <https://kemkes.go.id/id/pnpk-2019---tata-laksana-stroke>
- Kementerian Kesehatan Republik Indonesia. (2022a). Stroke. Direktorat Jenderal Pelayanan Kesehatan. [https://yankes.kemkes.go.id/view\\_artikel/620/stroke](https://yankes.kemkes.go.id/view_artikel/620/stroke)
- Kementerian Kesehatan Republik Indonesia. (2023). World Stroke Day 2023: Greater than stroke, kenali dan kendalikan stroke. Direktorat Jenderal Pelayanan Kesehatan. <https://yankes.kemkes.go.id/read/1443/world-stroke-day-2023-greater-than-stroke-kenali-dan-kendalikan-stroke>
- Lin, S.Y., Tang, S.C., Tsai, L.K., Yeh, S.J.,

- Chen, Y.W., Jeng, J.S., & Liu, H.M. (2015). Incidence and risk factors for acute kidney injury following mannitol infusion in patients with acute stroke. *Medicine*, 94(47), e2032. <https://doi.org/10.1097/MD.0000000000002032>
- Maas, M.B., Rosenberg, N.F., Kosteva, A.R., Bauer, R.M., Guth, J.C., Liotta, E.M., & Prabhakaran, S. (2013). Surveillance neuroimaging and neurologic examinations affect care for intracerebral hemorrhage. *Neurology*, 81, 107–112. <https://doi.org/10.1212/WNL.0b013e31829a33e4>
- Musrah, A. S., Pratiwi, A., Ginting, D. S., Nurhanifah, D., & Anshari, M. (2024). Education on the role of family to increase knowledge in preventing attacks in post-stroke patients. *Abdimas Polsaka: Jurnal Pengabdian Masyarakat*, 3(1), 20–25.
- Nayak-Rao, S. & Shenoy, M.P. (2017). Stroke in patients with chronic kidney disease: How do we approach and manage it?. *Indian Journal of Nephrology*, 27(3), 167–171. <https://doi.org/10.4103/0971-4065.202405>
- PPNI. (2016). *Standar Diagnosis Keperawatan Indonesia: Definisi dan Indikator Diagnostik, Edisi 1*, Jakarta: DPP PPNI.
- PPNI. (2018a). *Standar Luaran Keperawatan Indonesia: Definisi dan Kriteria Hasil Keperawatan, Edisi 1*. Jakarta: DPP PPNI.
- PPNI. (2018b). *Standar Intervensi Keperawatan Indonesia: Definisi dan Tindakan Keperawatan, Edisi 1*. Jakarta: DPP PPNI.
- Quiñones-Ossa, G. A., Durango-Espinosa, Y., Padilla-Zambrano, H., Ordóñez-Gutiérrez, J., & García-Ballestas, E. (2020). The puzzle of spontaneous versus traumatic intracranial hemorrhages. *Egyptian Journal of Neurosurgery*, 35(1), 1–9. <https://doi.org/10.1186/s41984-020-00084-9>
- Rachmad, B. & Setyawati, R. (2023). Gambaran kadar kreatinin dan ureum pada penderita diabetes mellitus. *Jurnal Medical Laboratory*, 2(2), 37–45. <https://doi.org/10.57213/medlab.v2i2.194>
- Rajashekar, D. & Liang, J. W. (2023). *Intracerebral hemorrhage*. In StatPearls. StatPearls Publishing.
- Sattur, M.G., Patel, S.J., Helke, K.L., & Johnson, D.M. (2023). Head elevation, cerebral venous system, and intracranial pressure: Review and hypothesis. *Stroke and Vascular Interventional Neurology*, 3(4), e522. <https://doi.org/10.1161/svin.122.000522>
- Setiawan, P.A. (2021). Diagnosis dan tatalaksana stroke hemoragik. *Jurnal Medika Hutama*, 3(1), 1660–1665. <https://jurnalmedikahutama.com/index.php/JMH/article/view/336>
- Singh, V., Williamson, C., & Erklauer, J. (2022). *Intracerebral hemorrhage protocol*. In *Emergency neurological life support (Version 5.0)*. Neurocritical Care Society.
- Stern-Nezer, S. (2021). Chronic and end-stage kidney disease in the neurological intensive care unit. *Journal of Stroke and Cerebrovascular Diseases*, 30(9), 105819. <https://doi.org/10.1016/j.jstrokecerebrovasdis.2021.105819>
- Unnithan, A.K.A., Das, J.M., & Mehta, P. (2023). Hemorrhagic stroke. In StatPearls. StatPearls Publishing. <https://www.ncbi.nlm.nih.gov/books/NBK430841/>
- Vaidya, S.R. & Aeddula, N.R. (2024). Chronic kidney disease. In StatPearls. StatPearls Publishing. Retrieved from <https://www.ncbi.nlm.nih.gov/books/NBK535404/>
- Vanent, K.N., Leasure, A.C., Acosta, J.N., Almallouhi, E., Vahidy, F., & Savitz,

- S. I. (2022). Association of chronic kidney disease with risk of intracerebral hemorrhage. *JAMA Neurology*, 79(9), 911–919. <https://doi.org/10.1001/jamaneurol.2022.2299>
- Wahidin, N.S. (2020). Penerapan teknik head up 30 terhadap peningkatan perfusi jaringan otak pada pasien yang mengalami cedera kepala sedang. *Nurs Sci J*, 1(1), 7–13.
- Yu-Huan, S., Guang-Yan, C., & Yue-Fei, X. (2023). Risk factors for intracerebral hemorrhage in patients undergoing maintenance hemodialysis. *Frontiers in Neurology*, 14, 1111865. <https://doi.org/10.3389/fneur.2023.1111865>